サイナスリフトのために上顎洞内に存在する粘液貯留嚢胞は摘出すべきか？

WCOI Japan 会員　河合　毅師
関内馬車道デンタルオフィス　院長

サイナスリフトは，ラテラルアプローチまたはクレスタルアプローチで行われ，自家骨や骨補填剤を移植する方法と骨材料を使用しない方法があり[1]，上顎臼歯部へのインプラント埋入に必要な骨量が確保できない場合の治療オプションとして知られている．しかし粘液貯留嚢胞(MRC)が存在する場合に行うサイナスリフトは，副鼻腔容積を減少させ上顎洞自然孔閉塞の可能性を増大させるだけでなく感染を引き起こし，失敗につながる可能性がある．それらを回避するためには術前に残存骨量を正確に評価し，副鼻腔内の病変を検出するためにコンピュータ断層撮影（CT）またはコーンビームCTを用いて放射線学的評価を正確に行う必要がある．

MRCを有する患者のサイナスリフトと骨移植については文献にさまざまな手技が記載されている．ある著者はサイナスリフトを行う前にMRCを完全に摘出し6ヵ月後にサイナスリフトを行うべきであるとした．また，MRCを摘出することなくサイナスリフトを行うことができるという意見もある．現時点ではサイナスリフトを行う前にMRCをどうするかという判断については様々な論争が存在する．本稿ではMRCを摘出せずにサイナスリフトと同時にインプラントを埋入し3年間経過観察した症例を供覧する．

患者は右上6番欠損部にインプラント治療を希望したが，MRCの存在を認めたためラテラルアプローチから開窓しシュナイダー膜を明示して18G注射針で穿刺吸引した（Fig. 1）．開窓時，MRCによる内圧の亢進によりシュナイダー膜の膨張を認めた（Fig. 2）．シュナイダー膜の穿孔部分を吸収性メンブレンで被覆した後に挙上し骨移植を行った（Fig. 3）．同時にインプラント埋入も行い，残存皮質骨で初期固定を得ることができた．術前と術後3年経過後のパノラマ画像（Fig. 4）およびCT画像（Fig. 5）を比較しても上顎洞内に炎症所見および粘液貯留嚢胞の増大は認められず，移植部分の骨量は保たれており経過は良好である．本症例はMRCの摘出術を回避したことにより待機期間を経ずにインプラントを埋入することができた．また，Berberi A. ら[2]が報告した上顎洞自然孔の閉塞がないことを確認できた場合，MRCは摘出せずにサイナスリフトを行うための減圧目的に穿刺吸引を行えば移植部分への圧負担が減少し骨量が保たれるという内容を本症例でも確認することができた．

Fig. 1　18G注射針で穿刺吸引

Fig. 2　開窓時

Fig. 3　骨移植

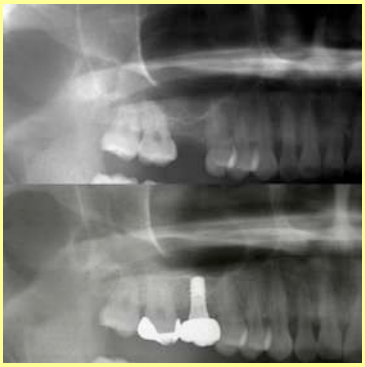

Fig. 4　パノラマ画像

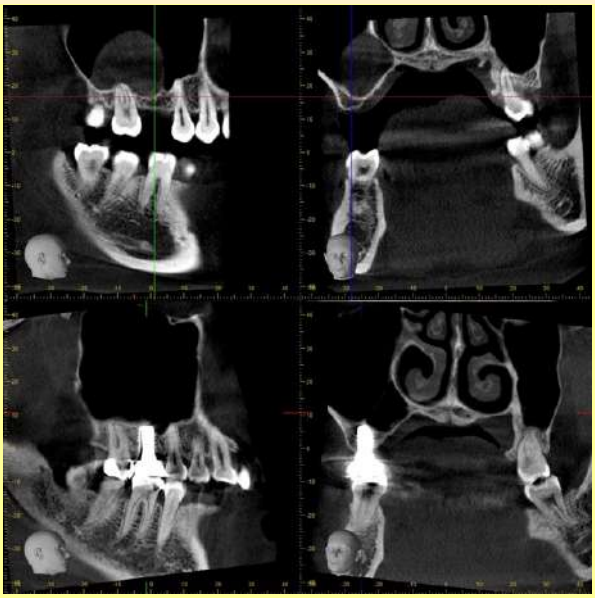

Fig. 5　CT画像

References

1. Silva LD, de Lima VN, Faverani LP, de Mendonça MR, Okamoto R, Pellizzer EP. Maxillary sinus lift surgery-with or without graft material? A systematic review. *Int J Oral Maxillofac Surg*. 2016;45(12):1570-1576. doi:10.1016/j.ijom.2016.09.023
2. Berberi A, Aad G, Kebbe S, El Hachem R, Nader N. Treatment of Mucous Retention Cyst in Association with Sinus Lift and Implant Placement: A Case Report with 1-Year Follow-Up. *Case Rep Dent*. 2023;2023:6968487.